*Atti del VII Congresso della Società di Ricerche in Chirurgia*
*(Ferrara, novembre 1981)*

# La sindrome del filum terminale in ortopedia e traumatologia

D. CLEMENTI - W. PASCALE - A. M. PREVITERA - A. SURACE

*Estratto da:*
IL POLICLINICO - Sez. Chirurgica
vol. 89 - N. 3 - Maggio-Giugno 1982

EDIZIONI LUIGI POZZI S.r.l. ROMA

# La sindrome del filum terminale in ortopedia e traumatologia

D. CLEMENTI - W. PASCALE - A. M. PREVITERA - A. SURACE

**The filum syndrome in Orthopaedy and Traumatology.**

*The authors want to remark the importance of filum syndrome in a correct diagnosis in all those lumbar-sacral disease.*

*So this preliminary study consider, over all, the differential diagnostic because the clinic symptoms sometimes can be the same than the main lumbar injury.*

*Actually the authors are studying a circumstantial clinical report on this unknowdledge syndrome in Orthopaedy and Traumatology.*

Abbiamo ritenuto opportuno richiamare all'attenzione degli ortopedici la sindrome del filum terminale, in quanto questo complesso quadro clinico viene spesso misconosciuto od ignorato ed è motivo di notevoli difficoltà e confusioni diagnostico-terapeutiche. Frequentemente può generarsi un dubbio diagnostico con alcune affezioni del radiche lombo-sacrale e delle strutture nervose della stessa sede, in modo particolare con sindromi da compressione discale, sindromi del cono terminale, dell'epicono, emisindromi e sindromi della cauda equina.

La relativa carenza di letteratura in ortopedia, neurologia e neurochirurgia sull'argomento, ci ha spinto a cercare di fare luce su questa affezione di non comune riscontro, e lo scopo di questa nota non vuole essere altro se non quello di evitare appunto, errori diagnostici e quindi terapeutici (interventi chirurgici per ernia discael e cosiddette recidive).

*Istituto di Clinica Ortopedica dell'Università di Milano.*

## Anatomia

Subito sotto il rigonfiamento lombare, il midollo spinale si affusola costituendo il « cono terminale », dal quale si diparte un lungo filamento di aspetto madreperlaceo, detto « filum terminale », che raggiunge la faccia dorsale del coccige, fissandosi al periostio di questa, e che rappresenta il residuo embrionale della porzione più caudale del midollo spinale.

Nell'adulto il filum terminale presenta una lunghezza massima di 23-26 cm. ed una larghezza massima di 2 mm; si possono distinguere due posizioni:

— una superiore, o filum terminale interno, prolungamento diretto del cono terminale, della lunghezza media di circa 15 cm., che decorre dentro il sacco durale fino al fondo del cul di sacco di questo, all'altezza della seconda vertebra sacrale;

— una inferiore, o filum terminale esterno o extradurale o legamento coccigeo, della lunghezza media di circa 8 cm, che dal fondo del sacco durale procede, rivestito da una guaina costituita dalla fusione delle tre meningi, fino a raggiungere il coccige.

Il filum terminale può presentarsi in alcune varianti anatomiche; Charpentier e

coll. ne hanno individuato prevalentemente tre:

— un sottile cordone di diametro pressoché costante dall'origine all'inserzione sul coccige;

— un cordone più grosso all'inizio, che si origina dal cono terminale senza un limite netto e il cui diametro decresce progressivamente;

— un sottile cordone con una dilatazione a 2-3 cm dalla sua origine.

Il filum terminale segue il tragitto delle radici che costituiscono la cauda equina, ma mentre nella sua porzione prossimale è situato al centro della cauda, man mano che si procede verso il basso si sposta anteriormente alle radici, pur rimanendo mediano. Di solito è accompagnato da una vena di discreto calibro e da due piccole arteriole.

Il filum terminale è in rapporto diretto con le radici coccigee e le ultime radici sacrali; frequentemente dei filuzzi nervosi, più spesso distribuiti uno per ciascun lato, ne costituiscono parte integrante e sono

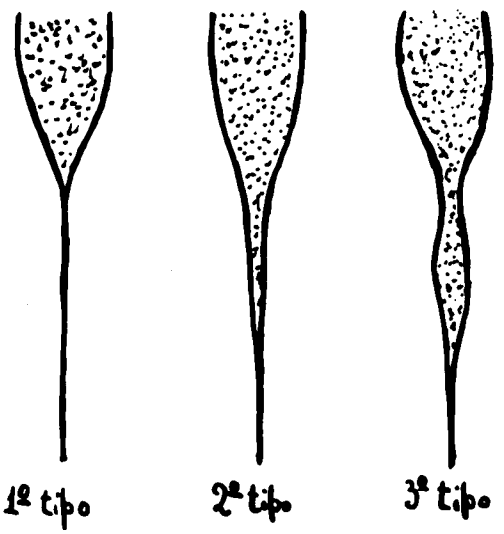


Fig. 1.

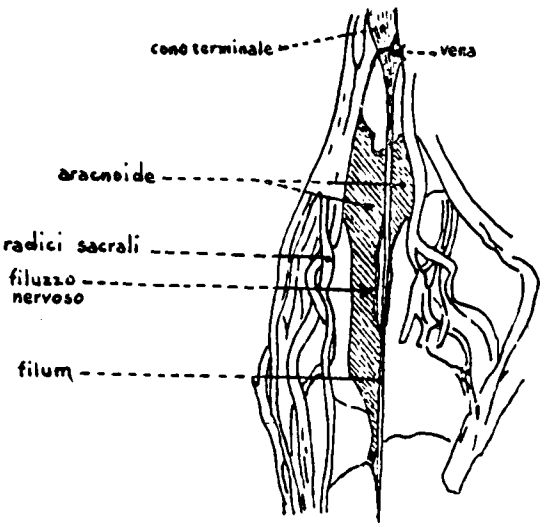


Fig. 2.

detti « nervi coccigei rudimentali o abortivi »[2]. Questi filuzzi nervosi prendono origine dall'apice del cono terminale e si anastomizzano con i nervi coccigei, di cui, come è noto, solo il primo è libero e si porta alla periferia, mentre gli altri (II e III) sono esilissimi ed adesi alla superficie del filum.

Dal punto di vista istologico, nel filum terminale è possibile riscontrare la presenza, oltre che di tessuto connettivo, anche di elementi tipici del tessuto nervoso, pur senza una precisa distribuzione. Sono stati infatti individuate cellule gangliari, cellule ependimali in vari stadi evolutivi, astrociti, oligodendrociti [3 7]; il canale ependimale è presente, generalmente, nella parte superiore del filum terminale interno, poi si oblitera.

La presenza nel filum terminale di alcuni filuzzi nervosi deporrebbe per un sia pur modesto ruolo nell'innervazione di alcuni distretti anatomici, verosimilmente della regione coccigea. In realtà, però, è molto difficile individuare con precisione il ruolo che presentano rispettivamente, nell'innervazione di questa regione, la V radice sa-

crale, quelle coccigee e i nervi coccigei rudimentali del filum terminale, date le peculiari caratteristiche anatomiche di queste strutture nervose, strettamente adiacenti e frequentemente soggetet a varianti anatomiche.

Il filum terminale, residuo embrionale della porzione più caudale del midollo spinale, costituito da popolazioni cellulari di differente natura (elementi nervosi e connettivali in varie fasi evolutive) coabitanti nella stessa struttura anatomica senza una precisa distribuzione, presente in diverse varianti morfologiche e frequentemente sede di errori evolutivi embriogenetici, costituisce il punto di partenza per vari tipi istologici di tumori. La sindrome del filum terminale ha infatti, come base patogenetica, una serie di affezioni a carattere disontogenetico e neoplastico.

I tumori che più frequentemente interessano questa sede sono gli ependimomi [5]; sono possibili, però, anche neurinomi, meningiomi [1], altri gliomi quali oligodendrogliomi, astrocitomi, glioblastomi, e poi epidermoidi, lipomi, teratomi, ecc. Queste neoformazioni, che interessano prevalentemente la quarta decade di vita, sono frequentemente benigne e a lenta evoluzione, inoltre, data la peculiare situazione anatomica, possono crescere raggiungendo anche dimensioni notevoli, restando silenti clinicamente per un lungo periodo, fino a quando non si verifichino compressioni e sofferenze radicolari tali da determinare una sintomatologia evidente.

## Sintomatologia ed evoluzione clinica

Indipendentemente dalla patologia che sta alla base, la sindrome del filum terminale si presenta sempre con la medesima sintomatologia; la maggiore o minore gravità o invasività della lesione si evidenzia con il più o meno rapido evolversi del quadro clinico.

Nel 90% dei casi il primo sintomo è il dolore, che si presenta in maniera piuttosto variabile. Può essere descritto come gravativo, urente o crampiforme; nel 50% dei casi viene riferito inizialmente in sede lombare, per poi interessare gli arti inferiori o i genitali, con diffusione radicolare. Altre volte può comparire direttamente agli arti inferiori, in particolar modo al ginocchio ed al piede, oppure sotto forma di coccigodinia [2], o più raramente in regione pubica. Può presentarsi inizialmente in forma modesta, per poi esacerbarsi più o meno rapidamente, oppure manifestarsi subito come sintomo importante, talvolta dopo uno sforzo fisico. Nel 65% dei casi il dolore è aggravato da movimenti bruschi, sforzi fisici, colpi di tosse e dal decubito clinostatico, mentre può, sia pure parzialmente, recedere con la deambulazione. Il dolore può manifestarsi con una poussé iniziale, quindi recedere e poi riacutizzarsi dopo un periodo di latenza variabile, oppure assumere fin dall'inizio un carattere continuo con saltuarie esacerbazioni (Zotti e Cecotto, 1966).

È importante sottolineare che quando si manifesta in forma lombosciatalgica, nella metà dei casi è bilaterale.

Meno frequentemente la patologia del filum terminale esordisce con una astenia ad uno degli arti inferiori (soprattutto con una difficoltà nell'estensione del piede o del ginocchio) o con parestesie, a diffusione radicolare mono e bilaterale, agli arti inferiori o in regione perineale. Molto raramente le prime manifestazioni sono dei disturbi sfinterici: inizialmente difficoltà ad iniziare la minzione, fino ad arrivare ai deficit dello sfintere anale.

Al sintomo iniziale, che come si è detto, è prevalentemente il dolore, si associano successivamente progressivi deficit motori e disturbi sensitivi con diffusione radicolare,

che dapprima interessano, per lo più, l'estremità di un arto inferiore, per poi estendersi anche al controlaterale finché, a lungo andare, non si arriva a quadri francamente paretici.

Il periodo che intercorre tra l'esordio della sindrome e la comparsa di questi deficit neurologici è molto variabile (da pochi mesi a molti anni) e dipende dal tipo istologico del tumore.

In seguito, come terza tappa della sindrome, compaiono i disturbi sfinterici; a questo punto, però, le caratteristiche anatomo-patologiche della lesione sono tali da rendere severa la prognosi, anche se si instaura un corretto trattamento.

Talvolta la sindrome del filum terminale decorre in maniera atipica, con un quadro amiotrofico degli arti inferiori indolore. In tali casi, l'assenza della sintomatologia algica, comporta generalmente un notevole ritardo nella diagnosi e conseguenze gravi per il paziente.

La prognosi di queste affezioni dipende dal tipo istologico del tumore, dalla sede di questo e dalla maggiore o minore precocità della diagnosi, e quindi dell'invio del paziente al chirurgo.

L'asportazione radicale del tumore, molto spesso permette un netto miglioramento delle manifestazioni neurologiche, anche dopo molti anni dall'inizio della sintomatologia, nei casi di neurinomi; buoni risultati sono invece difficili dopo due anni nei meningiomi [4]; nessun vantaggio si ottiene anche dopo un solo anno, nei casi di lesioni più invasive come gliomi ed ependimomi.

## Diagnosi

Per confermare il sospetto diagnostico di una sindrome del filum terminale, si è rivelata di grande utilità la rachicentesi; tramite questa è infatti possibile effettuare:

— prove manometriche, che possono dimostrare un blocco più o meno completo del liquor. In qualche caso, però, è possibile che risultino normali; ciò si verifica prevalentemente quando la puntura lombare è eseguita al di sopra dell'eventuale lesione; ne deriva da ciò l'utilità di effettuarla al livello più basso possibile;

— prelievo del liquor per esame biochimico; nel caso di una lesione tumorale sarà evidenziabile una dissociazione albumino-citologica, con un livello proteico superiore a 100 mg% e tanto più elevato quanto più maligno è il tumore. La positività di tale indagine assume un grande valore diagnostico;

— mielografia, tramite la quale è possibile dimostrare la presenza di masse intradurali o di compressioni estrinseche del sacco meningeo. Tuttavia è possibile che la mielografia sia negativa, anche in presenza di una lesione del filum, specie se questa è ancora di piccole dimensioni e interessi il filum terminale esterno.

Un altro esame di grande utilità nella diagnosi di questa sindrome, recentemente entrato nella pratica diagnostica, è la TAC, che permette di individuare con relativa facilità queste masse endorachidee.

Scarsa utilità ha invece la radiografia standard del rachide. Sarebbe possibile, invero, dimostrare a livello della lesione, un aumento della distanza interpeduncolare, un appiattimento ed erosione dei peduncoli vertebrali, un ampliamento del canale vertebrale e una erosione ed aumento ed ampiezza di un forame di coniugazione (indicante la presenza di un tumore a clessidra); nella pratica clinica, però, la radiografia standard è più che altro utilizzata per escludere altro genere di lesioni a partenza ossea.

## Diagnosi differenziale

Un quadro clinico simile a quello della sindrome del filum terminale può essere presentato da altre affezioni del tratto lombo-

sacrale della colonna vertebrale e delle strutture in questa contenute. Tra queste affezioni ricordiamo: ernia del disco, spondilolistesi, morbo di Paget, spondilite anchilosante, spondiloartrosi, tumori primitivi (meningiomi, lipomi, neurinomi, angiomi) e secondari, aracnoidite spinale cistica, mieloneningocele, stenosi del canale vertebrale, artropatia tabetica, traumi (fratture e lussazioni vertebrali, fratture e lussazioni coccigee), echinococcesi intradurale, morbo di Pott, ecc. (Surace, 1977). Alcune di queste affezioni si possono tradurre clinicamente nella cosiddetta « sindrome della cauda equina ».

È importante, pertanto, sottolineare le caratteristiche differenziali tra la sindrome della cauda vera e propria e la sindrome del filum terminale.

Secondo Peron, le sindromi della cauda sono di quattro tipi:

— un tipo completo lombosacrale, interessante tutte le radici da L2 a S5;

— un tipo lombosacrale medio, interessante la radice di L5 e le radici sacrali;

— un tipo lombosacrale puro, dove sono interessate unicamente le quattro ultime radici sacrali;

— un tipo unilaterale che realizza un quadro di emisindrome della cauda equina.

La sindrome completa della cauda equina, evenienza rara, è caratterizzata da:

— paraplegia flaccida che riguarda tutti i muscoli del piede, della gamba e della faccia posteriore della coscia con atrofia dei glutei. Il quadricipite è relativamente ben conservato, lo psoas è sempre integro; vi è abolizione bilaterale dei riflessi rotulei, achillei, medio-plantari, cutaneo-plantari ed anale; i riflessi addominali, medio-pubico e cremasterici, sono invece conservati;

— disturbi sensitivi: dolori che si irradiano verso la base dei glutei, il perineo, gli arti inferiori, la faccia interna e posteriore delle cosce;

— sono inoltre presenti: anestesia e ipoestesia ai piedi, alle gambe, alla faccia posteriore della coscia, al perineo, alla regione glutea interna; è abolito il senso di posizione delle dita; la pallestesia è abolita od alterata ai piedi, vi è anestesia anorettale, genitale ed uretrale; turbe sfinteriche e della sfera genitale; disturbi trofici in sede sacrolombare e alla pianta del piede.

Nella sindrome lombo-sacrale media sono risparmiate le prime quattro radici lombari; nella sindrome sacrale non si rivela alcun disturbo motorio, esiste però una certa anestesia a sella, interessante il perineo e la regione glutea adiacente; la minzione e la defecazione sono lente e difficoltose; l'impotenza è la regola nell'uomo.

Nell'emisindrome della cauda, evento piuttosto raro, sono presenti i sintomi prima descritti, ma in forma unilaterale.

Analoga alle precedenti è la « sindrome del cono terminale »; in realtà a livello del cono i centri nervosi sono concentrati in uno spazio ristretto e pertanto la sintomatologia è caratterizzata da una simmetricità più perfetta che non quella dovuta a lesione della cauda equina, le cui radici sono alquanto separate.

I disturbi dominanti in questa forma sono prevalentemente di tipo genito-urinario, si manifestano all'inizio della malattia e perdurano durante l'evoluzione di questa; i disturbi sensitivi e motori sono poco avvertiti, è, però, presente il segno di Babinski e l'anestesia a sella.

Nella sindrome del filum terminale, contrariamente alle sindromi della cauda, non si ha un così massiccio interessamento radicolare.

Il tipo di patologia più frequente nel filum terminale è costituito da neoplasie a lento accrescimento. Giacché il filum è sito in posizione mediana rispetto alle radici della cauda equina, questi tumori non possono, almeno inizialmente, interessare un grosso numero di radici, ma man mano che

aumenta il loro volume, vengono danneggiate, bilateralmente, prima le radici situate più medialmente, poi quelle più esterne; cioè l'interessamento radicolare progredisce gradualmente da S5 a L1.

Le radici più esterne hanno tanta probabilità di essere escluse dal processo patologico quanto più distalmente ha origine la neoplasia, perché in tale caso vi è la possibilità di fuoruscita dallo speco vertebrale senza essere invase dalla neoplasia.

Le condizioni su indicate hanno, pertanto, ragione della progressività della sintomatologia nella sindrome del filum.

Una diagnosi differenziale che interessa particolarmente l'ortopedico è quella con le ernie discali.

È stato precedentemente descritto come la sindrome del filum può assumere talvolta un aspetto di tipo lombosciatalgico; infatti la sintomatologia dolorosa può iniziare bruscamente dopo uno sforzo, essere aggravata da movimenti bruschi e da colpi di tosse. I deficit motori e sensitivi possono rivelarsi a distribuzione radicolare similmente a quanto succede nelle protrusioni discali; vi può essere infatti positività anche del segno di Lasegue, contrattura della muscolatura paravertebrale lombare, ecc.

Esistono però degli elementi clinici caratteristici che aiutano a far sospettare una patologia a carico del filum terminale.

Caratteristica è per esempio la recessione o la attenuazione della sintomatologia dolorosa nella stazione eretta e nella deambulazione; parimenti significativo per una compromissione del filum è l'aggravamento del dolore in decubito clinostatico; la sintomatologia neurologica è molto spesso bilaterale ed interessa un limitato numero di radici.

Il dubbio diagnostico sarà a questo punto risolto con l'esecuzione degli esami descritti precedentemente: prove manometriche e biochimiche del liquor, mielografia, TAC, eccetera.

## Conclusioni

I pazienti con patologia del filum terminale possono quindi pervenire all'osservazione dell'ortopedico in conseguenza di un quadro clinico di tipo lombalgico o lombosciatalgico.

Se la corretta diagnosi non viene precocemente posta il paziente sarà trattato con terapia medica e fisica, anche per lungo tempo, senza ottenere alcun giovamento, e, talvolta potrà anche essere sottoposto ad intervento chirurgico per ernia discale, che non evidenzia alcun quadro anatomopatologico. A questo punto si può correre il rischio di considerare il paziente come affetto da disturbi funzionali o, peggio, di etichettarlo come nevrotico o simulatore, finché non insorgono i disturbi sfinterici o gravi deficit neurologici.

La diagnosi corretta sarà, quindi, finalmente posta, ma difficilmente si potranno ormai, ottenere proficui risultati terapeutici.

Per evitare questo, l'ortopedico deve conoscere l'esistenza della sindrome del filum terminale, deve saper porre le giuste diagnosi, per applicare o far applicare la più opportuna terapia.

Ci auguriamo che questa modesta nota possa riuscire utile in questo intento.

BIBLIOGRAFIA


1. Bull J. W. D.: *Spinal meningiomas and neurofibromas.* Acta Radiol., 40, 283-300, 1953.
2. Charpentier J., Messimy R., Dalage C., Gezlan R.: *Contribution a l'étude du filum terminale intradural et de ses tumeurs.* Presse Med. 78, 175/8, 1970.
3. Harmeier J. W.: *The normal histology of the intradural filum terminale.* Arch. of Neur. and Psichiatry, 29, 308, 1933.

4. Milnes J. N.: *The early diagnosis of tumours of the cauda equina.* J. Neurosurg. Psichiat., 16, 1-29, 1955.
5. Norstrom C. W., Kernohan J. W., Love J. G.: *One hundred primary caudal tumors.* Journ. Amer. Med. Assoc., 1961, 178, n. 11, 1071-1077.
6. Peron N.: Enc. Med. Chirurg.
7. Schubert I.: *Zur histologie des conus medullaris und des filum terminale.* Anat. Anzeiger, 1963, 112, 211-220.
8. Surace A.: *Sindromi della cauda equina,* 1977.
9. Zotti G., Cecotto C.: *Clinica e terapia dei tumori primitivi della cauda e del filum terminale.* Min. Medica, 1966, 57, 51, 2363/79.